

## Fall für Vier

# Ausgeknirscht

Sina Zoll hat mehrmals pro Woche dumpf-drückende Kopfschmerzen. Wenn sie nachts mit den Zähnen knirscht, sind die Beschwerden am nächsten Tag stärker. Doch eine Aufbisschiene brachte bisher keine Erleichterung. Ein Zahnarzt, eine Kieferorthopädin, eine Physiotherapeutin und ein Osteopath schildern, zu welchen Maßnahmen sie bei diesem Fall greifen würden.

### Der Fall

Sina Zoll\* hat seit zweieinhalb Jahren zwei- bis dreimal pro Woche dumpf-drückende Kopfschmerzen. Die 31-jährige Lehrerin lokalisiert sie frontal und temporal. Bei starken Kopfschmerzen (NRS 8/10) steigen sie von der HWS über das Occiput bis zum Os frontale. Morgens sowie nach anstrengenden Arbeitstagen sind die Beschwerden am schlimmsten. Frau Zoll gibt an, nachts mit den Zähnen zu knirschen und tagsüber, beispielsweise bei Korrekturen von Klausuren, die Zähne zusammenzupressen. Seit neun Monaten trägt sie regelmäßig eine Aufbisschiene, bemerkt aber keinen Effekt. Ihre Beschwerden bessern sich durch Ruhe, im Liegen sowie durch Ibuprofen, das sie etwa einmal pro Monat einnimmt (1 x 300 mg). Sind die Kopfschmerzen präsent, verschlechtern sie sich durch Arbeit und Alltagstätigkeiten. Einen klaren Auslöser kann Sina Zoll nicht benennen, außer dass deren Entstehung ungefähr mit der Geburt ihrer Tochter vor zweieinhalb Jahren zusammenfällt.

Die Patientin war wegen ihrer Beschwerden bereits beim HNO-Arzt, die Nasennebenhöhlen waren unauffällig. Sie beschreibt, dass sie als Kind sehr häufig unter Mittelohrentzündung (Otitis media) litt und die Ohren bis heute „eine empfindliche Schwachstelle“ bei ihr sind. In der Kindheit ist Sina Zoll häufig vom Pferd gestürzt. Eine Gehirnerschütterung wurde nie diagnostiziert. Sie war zehn Jahre lang in kieferorthopädischer Behandlung, da ihr Oberkiefer sehr klein war. Bis heute hat sie das Gefühl, nicht gerade zu beißen. Die Weisheitszähne wurden nicht entfernt.

Frau Zoll ist mit ihrer Lebenssituation zufrieden und momentan nicht außergewöhnlich stark belastet. Sie beschreibt einen guten Allgemeinzustand, nimmt neben den Schmerzmitteln keine weiteren Medikamente und geht regelmäßig zweimal pro Woche zum Sport (Schwimmen und Fitnessstudio).

\* Name von der Redaktion geändert

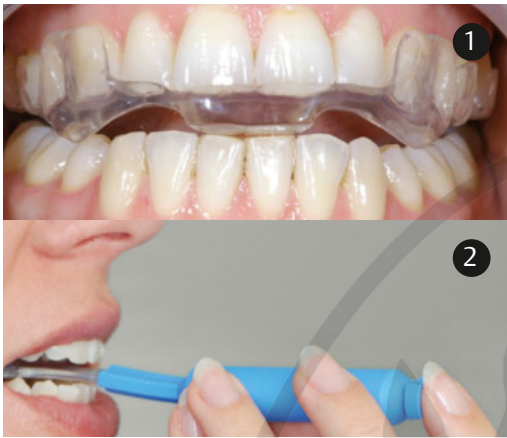



Abb.: D. Hellmann

ABB. 1 Frau Zoll erhält eine Schiene mit Frontplateau (MRS 2). Bei Bedarf kann dieses entfernt werden, um die Schiene in eine MRS 1 mit Abstützung im Seitenzahnbereich und Eckzahnführung zu überführen.

ABB. 2 Das RehaBite ermöglicht ein Beißtraining mit Finger-Feedback.



**Dr. med. dent. Daniel Hellmann** ist Zahnmediziner und Zahntechnikermeister. Er arbeitet als Oberarzt an der Poliklinik für Zahnärztliche Prothetik am Universitätsklinikum Würzburg sowie als Dozent in der zahnärztlichen Fortbildung und für CRAFTA.

## Zahnmedizin

### Spontane Hypothese

Bei Sina Zoll könnte es sich um Schmerzen im Rahmen einer mit Bruxismus assoziierten kranioamandibulären Dysfunktion handeln.

### Ergänzende Untersuchung

Zuerst muss ich klären, ob tatsächlich eine CMD vorliegt. Hierfür empfiehlt die Arbeitsgruppe „Mund- und Gesichtsschmerz“ der Deutschen Schmerzgesellschaft die RDC/TMD (Research Diagnostic Criteria for Temporomandibular Disorders) [3]. Das zweiachsige Diagnosekonzept erfasst somatische Erkrankungen sowie Informationen der Schmerzintensität, des schmerzassoziierten psychosozialen Befindens, der Somatisierung und Depression. Da subjektive Angaben von Patienten in Bezug auf Bruxismus wenig verlässlich sind [2], ist eine gerätegestützte Diagnostik ratsam, zum Beispiel mit dem Brux-Off von OT Bioelettronica. Durch elektromyografische Aufzeichnungen lässt sich zudem feststellen, ob und in welchem Maß Dysbalancen im Rekrutierungsmuster der Kiefermuskulatur vorliegen [5].

In der Vergangenheit nahm man an, dass Normabweichungen bei der Zahn- und Kieferstellung nichtadaptierbare Kieferbewegungsmuster initiieren können, die zu neuromuskulären Dysbalancen und Schmerzen führen [10]. Neue Studien zeigen jedoch konsistent, dass okklusale Faktoren in der Ätiologie von CMD-Schmerzen bei weitem keine so große Rolle spielen wie in den letzten Jahrzehnten angenommen [1, 4]. Der generelle Einsatz irreversibler, umfangreicher prothetischer und/oder kieferorthopädischer Maßnahmen nach erfolgreicher Vorbehandlung ist daher nicht mehr gerechtfertigt [9].

### Therapiemaßnahmen

Da die bisherige Schienentherapie bei Frau Zoll keine Schmerzzreduktion bewirken konnte, sollte das Schienenkonzept überprüft und gegebenenfalls geändert werden. Mithilfe des MRS-Konzeptes (Modulare Rehabilitationsschiene nach Schindler) [6] lässt sich die Therapie ohne großen zeitlichen und finanziellen Aufwand im weiteren Verlauf anpassen. Stelle ich mit den RDC/TMD lediglich einen

myofaszialen Schmerz und keine Gelenkbeteiligung fest, könnte ich die Schiene der Patientin durch eine Umarbeitung zu einer MRS 2 (Schiene mit Frontplateau, [ABB. 1](#)) modifizieren.

Zahlreiche Studien der vergangenen Jahre belegen, dass Heimübungen teils gleichwertige therapeutische Effekte bewirken konnten wie etwa das nächtliche Tragen von Okklusionsschienen [11, 12]. Ebenso konnten sie zeigen, dass sich das kranioamandibuläre System und die Kiefermuskulatur besonders durch aktive koordinative Übungen mit einem hydrostatischen System außerordentlich effektiv trainieren lassen [8]. Ich empfehle Sina Zoll das RehaBite®, ein Instrument, um Muskelschmerzen im Kausystem zu Hause zu behandeln ([ABB. 2](#)). Es besteht aus einer glyceringefüllten elastischen Beißgabel mit integrierter Kraftkontrolle. Es funktioniert nach dem hydrostatischen Prinzip und ermöglicht damit dem Unterkiefer eine freie Autobalance [7]. Zunächst ermittelt man, wie hoch die schmerzfreie submaximale Muskelkontraktion ist. Mithilfe der Feedback-Vorrichtung trainiert der Patient anschließend mit einem Kraftniveau von 50 Prozent des vorher ermittelten Wertes: Er hält die Kontraktion für zehn Sekunden, öffnet danach den Kiefer bis kurz vor der Schmerzgrenze, schließt ihn bis zur Ruhelage und macht so zehn Sekunden Pause. Diese Übung führt er insgesamt drei Mal à zehn Wiederholungen durch. Durch das Training ändern sich oft spontan die intra- und intermuskulären Kokontraktionsmuster der beteiligten Muskeln und es stellen sich physiologische Aktivierungszustände ein. Zusätzlich rate ich der Patientin zu intensiven Dehnübungen, die sie mit postisometrischer Relaxation infolge des koordinativen Beißens steigern kann. Auch ein koordinatives Training ist in vielen Fällen hilfreich.

### Erwartung

Ich nehme an, dass sich die Beschwerden der Patientin mit der MRS 2 und dem Heimübungsprogramm bereits deutlich reduzieren. Eine begleitende Physiotherapie wird weitere Erleichterung bringen, da diese Maßnahme sehr empfehlenswert ist [12]. *Daniel Hellmann*

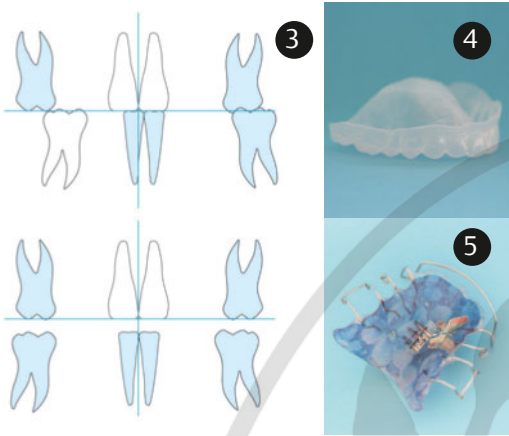


Abb.: Steilzenmüller W, Wiesner J: Therapie von Kiefergelenkschmerzen, 1. Aufl. Stuttgart: Thieme; C. Ricken

ABB. 3 Ein einseitiger Kreuzbiss mit transversaler Unterkieferverschiebung im Schlussschlussbiss führt in vielen Fällen zu Beschwerden, die sich auf das gesamte Körpersystem auswirken.

ABB. 4 UND 5 Nach der Entfernung der festen Spange erhält Frau Zoll einen Schienenpositionierer (ABB. 4) und eine Retentionsplatte, um das kieferorthopädische Behandlungsergebnis zu erhalten.



Dr. med. dent. Claudia Ricken arbeitet als Fachzahnärztin für Kieferorthopädie seit 22 Jahren in eigener Praxis. Ihr Schwerpunkt ist die bioästhetische Kieferorthopädie, eine Kombination von Hightech-Materialien und ganzheitlichen Behandlungsansätzen.

## Kieferorthopädie

### Ergänzende Untersuchung

Da die ausschließlich nachts getragene Aufbisschiene die Beschwerden kaum verbesserte, kommt die Patientin in unsere kieferorthopädische Fachpraxis. Die Patientin hat ein vollbezahntes Gebiss mit wenigen kleinen Füllungen. Der sagittale Überbiss beträgt 5–6 mm (Norm 2–4 mm), der vertikale 6 mm (Norm 2–4 mm). Im Schlussschlussbiss fällt im Verhältnis zur korrekten Oberkiefer-Mittellinie eine nach links verschobene Unterkiefer-Mittellinie auf. Zudem greifen die unteren Seitenzähne links über die oberen (Kreuzbiss, [☞ ABB. 3](#)) und das Kinn der Patientin weicht deutlich nach links ab. Interessanterweise korrigiert sich die Mittellinie des Unterkiefers bei der Mundöffnung passend zum Oberkiefer: Öffnet die Patientin den Mund, sind die Kiefer zueinander gerade und das Kinn steht mittig. Die Diskrepanz zwischen der Kieferstellung im Schlussschlussbiss und der während der Mundöffnung ist ein deutlicher Hinweis dafür, dass Zahn- und Kieferstellung sowie die muskuläre Situation der Patientin nicht harmonisieren. Der M. temporalis rechts, M. masseter links und beide Mm. pterygoidei lat. sind im Tastbefund druckdolent. Knackgeräusche sind weder tast- noch hörbar.

Die Auswertung der kieferorthopädischen Planungsunterlagen ergibt einen orthognath (korrekt) eingebauten Oberkiefer mit leichter Kompression beidseits. Zudem ist der Oberkiefer zu eng. Der Unterkiefer zeigt eine asymmetrische links leicht verbreiterte Kieferform. Die Bisslage ist im Verhältnis zur Norm rechts nach anterior und links nach distal verschoben. Dies weist auf eine Schwenkung des Unterkiefers im Schlussschlussbiss nach links hin. Im Röntgen bestätigt sich ein brachiocephaler Schädelaufbau, der sich durch die breite Unterkieferbasis zeigt.

### Therapiemaßnahmen

Wir beginnen direkt mit der Entkopplung der Okklusion durch sogenannte Aufbissbehelfe. Hierfür kleben wir auf die letzten Unterkiefermolaren flache Kunststoffaufbisse und sperren somit die Okklusion. Die Aufbisse gestalten wir so, dass die Mittellinie

des Unterkiefers passend zur Oberkiefermitte eingestellt ist. Wir korrigieren die Unterkieferschwenkung und stellen den Unterkiefer zusätzlich in leicht protrudierter Stellung ein. Die Muskulatur wird aufgrund der anterioren, zentrierten Stellung des Unterkiefers entlastet. Da die Patientin die Aufbisse nicht herausnehmen kann, wirken sie rund um die Uhr. Sie wirken bissvertiefend, da die aufbiss-tragenden Zähne durch den Kaudruck intrudiert (in Richtung Kieferknochen verlagert) werden. Dies ist bei dem vorliegenden Tiefbiss jedoch nicht erwünscht. Um dies zu vermeiden, erhält die Patientin zusätzlich innerhalb von zwei Wochen eine Multibandbehandlung (festsitzende Spange), welche die Molaren aktiv extrudiert. Zudem formt sie die Zahnbögen in beiden Kiefern aus. Ein Lippenschild im Oberkiefer hilft, den zu schmalen Kiefer in der Breite nachzuentwickeln.

### Erwartung

Die Patientin fühlt sich schon einige Tage nach der Eingliederung des Aufbissbehelfs deutlich entlastet. Etwa sechs Monate später ist es ihr durch die Dehnung im Oberkiefer möglich, den Unterkiefer annähernd gerade zu schließen. Durch die begleitende Physiotherapie und Osteopathie verbessert sich ihr Beschwerdebild zunehmend.

Nach Abschluss der kieferorthopädischen Behandlung kann Sina Zoll den Unterkiefer zum Oberkiefer gerade schließen, und wir können die Aufbissbehelfe sukzessive herausnehmen. Nach der Entfernung der festen Spange erhält die Patientin einen Schienenpositionierer ([☞ ABB. 4](#)), den sie zur Retention nachts tragen soll. Damit vermeiden wir, dass die Zähne wieder in den Kreuzbiss zurückfallen. Nach einem halben Jahr bekommt die Patientin zusätzlich eine Retentionsplatte ([☞ ABB. 5](#)). Diese trägt sie seither nachts im Wechsel mit dem Schienenpositionierer im Ober- und Unterkiefer. Auf festsitzende Retainer (eine etwas härtere Retentionsplatte) habe ich bewusst verzichtet, um die Zähne nicht dauerhaft zu fixieren.

Claudia Ricken

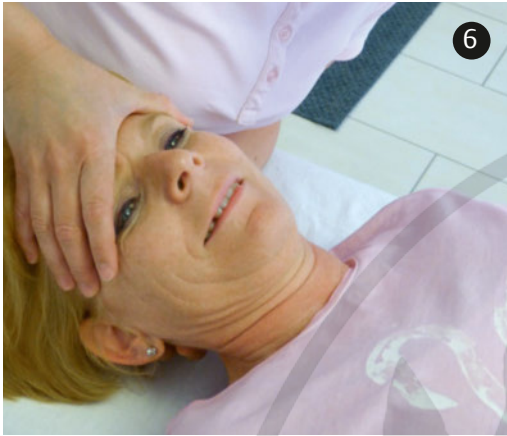

Abb.: M. Hoffmann

ABB. 6 Die Kompression zwischen Os occiput und Os frontale reproduzieren die bekannten Schmerzen der Patientin.



**Marisa Hoffmann, M.Sc.**, ist Physiotherapeutin und hat eine Privatpraxis mit Schwerpunkt auf Kiefer-, Kopf- und Gesichtsschmerzen. Zudem ist sie unter anderem für CRAFTA international in der Weiterbildung tätig.

## Physiotherapie

### Spontane Hypothese

Aufgrund der aus der HWS aufsteigenden Beschwerden und der dumpf-drückenden Qualität sind die zervikogenen Kopfschmerzen mein erster Ansatzpunkt. Den Schwerpunkt der Untersuchung lege ich auf die kraniozervikale Region, wo die Patientin weiterhin ihre Beschwerden lokalisiert. Aus der Literatur ist bekannt, dass bei HWS-Dysfunktionen, die länger als drei Monate bestehen, die kranio- mandibuläre Region betrachtet werden sollte [13]. Weiter belegen Studien, dass Patienten mit zervikogenen Kopfschmerzen und Zeichen in der kranio- mandibulären Region langfristig von einer zusätzlichen kranio- mandibulären Behandlung profitieren [14]. Folglich ist meine primäre Hypothese eine Störung in der kranio- mandibulären Region, gefolgt von einer Dysfunktion in der kranio- facialen Region. Auf diesen Bereich hatten in der Vorgeschichte von Sina Zoll mehrere Faktoren potenziell einen großen Einfluss (häufige Otitis media, Stürze).

### Ergänzende Untersuchung

Ich untersuche zuerst die artikulären und muskulären Strukturen der kranio- mandibulären Region. Da Frau Zoll berichtet, dass sie häufig presst und morgens mit Beschwerden aufwacht, erwarte ich einen Hypertonus und aktive Triggerpunkte in den Mundschließern. Aufgrund ihrer Schmerzbeschreibung frontal und temporal suche ich gezielt nach Triggerpunkten im M. temporalis und M. sternocleidomastoideus und kann hierüber die Beschwerden der Patientin reproduzieren. Mit dem Pain Pressure Threshold (PPT) quantifiziere ich die Untersuchung am M. temporalis. Durch den Hypertonus der Mundschließer erwarte ich eine schlechte isolierte Ansteuerung der kieferstabilisierenden Muskulatur. Das untersuche ich mit einem isometrischen Stabilitätstest, indem ich Widerstände an der Mandibula gebe. Bei Patienten mit Bruxismus und Bracing zeigt die empirische Erfahrung, dass die Zungenmuskulatur im Krafttest schwach ist. So ist es auch bei Sina Zoll.

Zusätzlich screene ich die kranio- faciale Region mit sechs standardisierten Tests, die zugleich Techniken sind. Hierbei lege ich zum

Beispiel die Hände an den Kopf der Patientin und übe Druck auf das Cranium aus (☞ ABB. 6). Dabei stellt sich heraus, dass die Kompression zwischen Os occiput und Os frontale die Schmerzen reproduziert und der Rebound (das Reaktionsverhalten eines Objektes aufgrund einer zunehmenden externen Kraft) verändert ist. Danach führe ich einen Wiederbefund durch, bei dem sich die bisherigen Befundparameter deutlich verbessert haben.

### Therapiemaßnahmen

Da sich die Beschwerden durch die kranio- facialen Techniken bereits deutlich verbessert haben, führe ich diese in der ersten Sitzung erneut durch. Die Triggerpunktbehandlung plane ich in die folgenden Sitzungen ein. Des Weiteren bespreche ich den Therapieplan mit Frau Zoll und passe ihn an ihre Ziele und Erwartungen an.

Die aktuelle Evidenzlage für die physio- /manualtherapeutische Behandlung von verschiedenen CMD-Formen ist nicht eindeutig. Generell empfiehlt sich die Kombination von Manueller Therapie und Übungstherapie für die kranio- mandibuläre und -zervikale Region [15]. Entsprechend des Wiederbefundes erhält Sina Zoll ein Selbstmanagementprogramm [16] und erlernt die Habitual-Reversal-Technik, eine Übung für die motorische Kontrolle der Mundschließer. Hierfür legt sie sich im Sitzen ihre Faust unter das Kinn und öffnet ihren Mund gegen den Widerstand der Faust. Dadurch werden Mundöffner, die Antagonisten, aktiviert (☞ PATIENTEN- INFORMATION, S. 35). Ich empfehle ihr zudem eine Ergonomieberatung für die Arbeit am Schreibtisch und Entspannungstechniken.

### Erwartung

Ich bitte die Patientin, ihre Kopfschmerzen in einem Tagebuch zu dokumentieren. Ich erwarte eine Veränderung von Intensität und Frequenz der Beschwerden innerhalb von zwei bis drei Sitzungen. Eine Prognose, wann Frau Zoll wieder schmerzfrei ist, lässt sich noch nicht stellen. Voraussetzung für eine rasche Verbesserung der Symptome ist eine gute Compliance.

Marisa Hoffmann

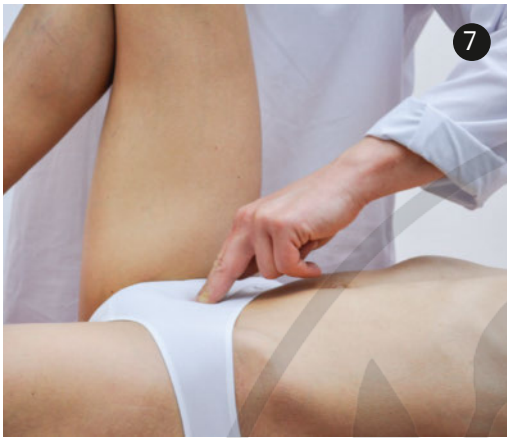

Abb.: M. Kauert

ABB. 7 Bei Sina Zoll ist das Lig. pubovesicale schmerzhaft verspannt. Eine Mobilisation in Rückenlage bringt Entlastung.



**Marco Kauert**, MSc, ist Physiotherapeut, Heilpraktiker und Osteopath. Er war am Institut für angewandte Physiotherapie und Osteopathie (INAP/O) der Hochschule Osnabrück Leiter der Abteilung und hat sich 2009 mit einer Praxis selbstständig gemacht.

## Osteopathie

### Ergänzende Anamnese

Die Ursache der Kopfschmerzen liegt aus osteopathischer Sicht vermutlich in der engen Beziehung des Kiefergelenks zu Zwerchfell, Oberbauchorgane und kleinem Becken. Ein balanciertes Kiefergelenk ermöglicht eine gesunde Atemfunktion und das freie Schwingen des Zwerchfells und somit der Oberbauchorgane. Zudem sind die Schädelknochen wie das Os temporale und Os frontale sowie der Oberkiefer eng mit den Beckenknochen und -organen verbunden [17, 18, 21].

### Ergänzende Untersuchung

Da eine Asymmetrie im Art. temporomandibularis oft zu Bruxismus führt, starte ich hier mit der Untersuchung [17, 18, 21]. Bei Frau Zoll zeigt sich eine durch eine beidseitige Hypertonie im M. temporalis ausgelöste Asymmetrie. Da die Entstehung der Kopfschmerzen mit der Geburt der Tochter zusammenfällt, untersuche ich auch die Beckenregion und stelle fest, dass das Lig. pubovesicale schmerzhaft verspannt ist. Man spricht in diesem Fall von myofaszialen Schmerz in Zusammenhang mit Bruxismus. Ebenfalls zeigt sich eine Restriktion des Sakrums nach anterior, was durch die Stürze vom Pferd entstanden sein kann. Aus osteopathischer Sicht liegen bei Patienten mit Bruxismus erfahrungsgemäß oft Dysfunktionen des Zwerchfells mit Atemstörungen vor sowie Störungen des autonomen Nervensystems und der Oberbauchorgane [17, 18]. Bei Frau Zoll finde ich eine leichte Ptose (Senkung) des Magens und eine Dysfunktion des Omentum minus („kleines Netz“), welches das Zwerchfell direkt beeinflusst [20].

### Therapiemaßnahmen

Ich beginne mit der Mobilisation des Lig. pubovesicale in Rückenlage (☞ ABB. 7). Ich stehe seitlich von Frau Zoll und lege meine kraniale Hand oberhalb des Os pubis lateral der Medianlinie mit etwas Hautvorschub auf, meine Finger zeigen nach kaudal. Das ipsilaterale Bein halte ich mit der kaudalen Hand in Flexion. Nun übe ich mit der kranialen Hand vorsichtig Druck nach posterior und inferior aus, um zwischen Harnblase und Os pubis (Spatium retropubicum) zu gelangen.

Die Mobilisation verstärke ich, indem ich das Bein mit der kaudalen Hand in Zirkumduktion führe. Im Verlauf wandere ich langsam mit den Fingern nach medial in Richtung Symphyse [19].

Um das Sakrum zu mobilisieren, wähle ich eine Pumpetechnik in Bauchlage. Hierbei drücke ich mit beiden Händen auf das Sakrum: auf S1 nach vorne unten gerichtet, auf S2 und S3 gerade nach vorne und S4 bis zum Steißbein nach vorne oben gerichtet [20].

Zur Dehnung des Omentum minus liegt Frau Zoll erneut in Rückenlage, die Beine befinden sich in Extension. Ich lege meine Finger rechts und links der Medianlinie unterhalb des Proc. xyphoideus auf und übe vorsichtig Druck nach posterior in die Tiefe aus; so kann ich das Omentum minus erreichen. Nun ziehe ich beide Hände behutsam auseinander und halte den Zug für 45 bis 60 Sekunden [19].

Eine Magenptose lässt sich nicht vollständig beheben. Vielmehr versucht man die Mobilität zu steigern. Hierfür legt sich die Patientin in Seitenlage rechts mit angewinkelten Beinen. Ich stelle mich hinter sie, lege beide Hände auf den kaudalen Magenrand und mobilisiere sanft und intermittierend in Richtung ihrer linken Schulter [19].

Den M. temporalis behandle ich, indem ich die Finger an verschiedenen Stellen auflege und behutsamen Zug nach kranial ausübe: für die hinteren Muskelfasern hinter den Ohren, für die mittleren oberhalb der Ohren und für die vorderen oberhalb und vor den Ohren, etwa einen Zentimeter hinter den äußeren Augenrändern [19, 21].

### Erwartung

Ich möchte Frau Zolls Selbstheilungskräfte wieder aktivieren, indem ich das parietale und viszerale System beeinflusse. Ich erwarte, dass sich ihre Kopfschmerzen nach der vierten bis fünften Behandlung bessern. Eventuell muss ich meine Therapie beim nächsten Mal anpassen, da in der Osteopathie in jeder Behandlung der gesamte Organismus neu getestet wird.

Marco Kauert

☛ **Literaturverzeichnis und Patienteninformation zum Download**  
[www.thieme-connect.de/products/physiopraxis](http://www.thieme-connect.de/products/physiopraxis) > „Ausgabe 7-8/17“

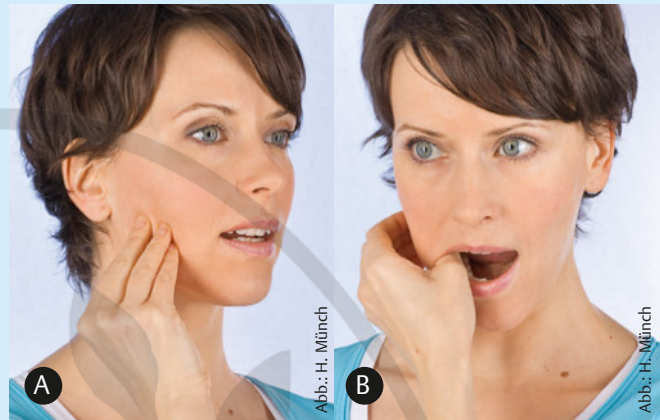# Übungen für die Kieferregion

Um die physiotherapeutische Behandlung Ihres Kiefergelenks optimal zu unterstützen, gibt es ein paar einfache Übungen für zu Hause. Wenn Sie darin Routine bekommen haben, lassen sie sich problemlos in den Alltag einbauen: eine kurze Kiefermassage vor dem Fernseher, eine kontrollierte Mundöffnung im Rückspiegel im Stau ...

Wenn Sie Fragen haben, wenden Sie sich gerne an uns:



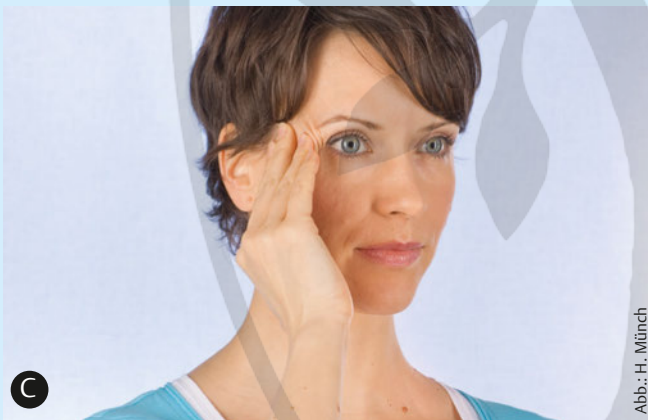Praxisstempel



## Entspannung für den Kaumuskel

Um den Kaumuskel (Masseter) zu entspannen, eignet sich eine Massage. Sie können den Muskel von außen in kreisenden Bewegungen massieren, austreichen und sanft beklopfen (☞ ABB. A). Um ihn innen zu erreichen, stecken Sie den Daumen in die Wangentasche (☞ ABB. B). Greifen Sie mit dem Zeigefinger von außen und dem Daumen von innen den Muskelbauch und massieren Sie diesen in kreisenden Bewegungen oder streichen ihn der Länge nach aus.

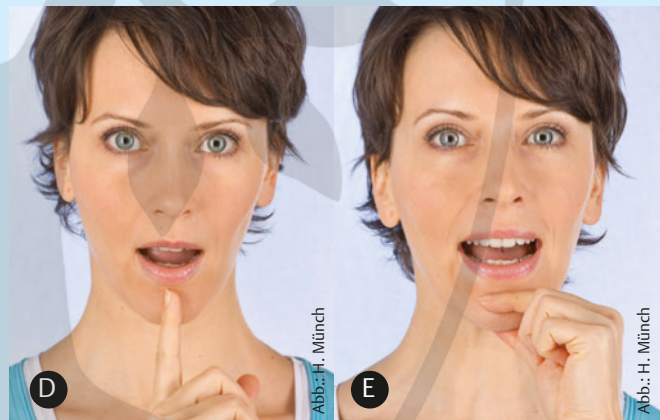**Tipp:** Wärme oder Kälte vor der Massage können die Entspannung noch vertiefen.



## Lockerung für die Stirn

Auch den Schläfenmuskel (Temporalis) können Sie mit einer Massage lockern. Es eignen sich kreisende, klopfende und ausstreichende Bewegungen (☞ ABB. C). Mit diesen Techniken bewirken Sie eine Mehrdurchblutung, was Regenerationsprozesse in Gang bringt und für eine Schmerzlinderung sorgt.

**Tipp:** Wenn Sie mit der Geschwindigkeit variieren – mal langsam, mal schnell massieren –, können Sie den Effekt der Eigenbehandlung noch steigern.



## Kontrolle beim Öffnen und Schließen

Bei Kieferbeschwerden sind häufig Mundöffnung und -schluss auffällig. So zeigt sich oft eine verschobene Mittellinie (zum Beispiel steht der Unterkiefer beim Mundschluss zu weit rechts oder links), was sich negativ auf die Spannung in der Kau-, Stirn- und Nackenmuskulatur auswirken kann. Lernen Sie daher, Mundöffnung und -schluss zu kontrollieren, indem Sie den Mund langsam auf- und zubewegen (☞ ABB. D). Ober- und Unterkiefer sollten dabei möglichst in einer geraden Linie zueinander bleiben. Gelingt das gut, können Sie die Bewegung gegen Widerstand machen, zum Beispiel mit der Faust unter dem Kinn oder mit Daumen und Zeigefinger am Kinn (☞ ABB. E).